

## بررسی کارائی و ایمنی بیوپسی سوزنی از راه پوست با راهنمایی سونوگرافی در تشخیص توده‌های محیطی ریه

دکتر رضا باقری\*، دکتر ضیاءالله حقی\*\*، دکتر محمد راه‌روح\*\*\*، دکتر محمودرضا کلانتری\*\*\*\*،

دکتر علی صدری‌زاده\*

### چکیده:

زمینه و هدف: بیوپسی سوزنی ترانس توراکسیک [Transthoracic Needle Biopsy (TTNB)] یک روش مورد تأیید در تشخیص پاتولوژیک ضایعات ریوی بوده که بدنبال انجام برونکوسکوپی قبلی قادر به تشخیص ضایعه نبودیم. هدف از انجام این مطالعه بررسی ایمنی و دقت تشخیص TTNB با راهنمایی سونوگرافی در تشخیص ضایعات محیطی ریه می‌باشد.

مواد و روش‌ها: در یک مطالعه مقطعی از مهرماه سال ۸۴ تا ۳۰ بیمار با توده محیطی ریه با قطر بیشتر از ۳ سانتیمتر که فاصله توده از جداره قفسه سینه کمتر یا مساوی ۵ سانتیمتر بوده با راهنمایی سونوگرافی تحت نمونه برداری بافتی قرار گرفته و از نظر دقت تشخیصی و عوارض بررسی شدند.

یافته‌ها: نسبت مرد به زن، ۲ به ۱ بوده و متوسط سن بیماران ۶۱/۲ سال بود. اغلب ضایعات در سمت راست (۶۰٪) قرار داشتند. در تمامی بیماران نمونه کافی جهت پاتولوژیست تهیه شد ولی در ۸۶/۶٪ دقت تشخیصی داشته و در ۱۳/۳٪ جهت تشخیص دقیق بافتی نیاز به بیوپسی باز ریه ضرورت یافت. در بررسی کلی پاتولوژی ۸۳/۳٪ دچار ضایعه بدخیم بوده که شایعترین آن اسکواموس سل کارسینوما و آدنوکارسینوما ریه بوده است. و ۱۶/۶٪ دچار ضایعه خوش خیم بوده که شایع‌ترین آن گرانولوماتوز سلی بوده است. ۱۳/۳٪ بیماران دچار عارضه شدند که ۶/۶٪ دچار پنوموتوراکس و ۶/۶٪ دچار هموپتزی شدند. موردی از مرگ و میر در این گروه مشاهده نشد.

نتیجه‌گیری: با توجه به دقت مناسب تشخیصی، سهولت دسترسی، ارزانی و عوارض قابل قبول، توصیه ما انجام TTNB با راهنمایی سونوگرافی در تشخیص ضایعات محیطی ریه می‌باشد.

### واژه‌های کلیدی: بیوپسی سوزنی ترانس توراکسیک، سونوگرافی، ضایعات محیطی ریه

نویسنده پاسخگو: دکتر رضا باقری

تلفن: ۰۵۱۱-۸۰۰۰۱-۹

Email: Reza\_Bagheri\_gts@hotmail.com

\* استادیار گروه جراحی قفسه سینه، دانشگاه علوم پزشکی مشهد، بیمارستان قائم (عج)، بخش جراحی قفسه سینه

\*\* استاد گروه جراحی قفسه سینه، دانشگاه علوم پزشکی مشهد، بیمارستان قائم (عج)، بخش جراحی قفسه سینه

\*\*\* استادیار گروه رادیولوژی، دانشگاه علوم پزشکی مشهد، بیمارستان قائم (عج)

\*\*\*\* استادیار گروه پاتولوژی، دانشگاه علوم پزشکی مشهد، بیمارستان قائم (عج)

تاریخ وصول: ۱۳۸۵/۱۲/۰۳

تاریخ پذیرش: ۱۳۸۶/۰۵/۲۳

## زمینه و هدف

در تشخیص توده‌های ریوی روش‌های متعددی همواره مد نظر بوده ولی هدف اصلی از این روش‌ها به دست آوردن تشخیص قطعی بافتی قبل از هر گونه تصمیم‌گیری درمانی (جراحی یا غیر جراحی) می‌باشد و همواره باید به این نکته توجه داشت که روش مزبور حتی‌الامکان باید علاوه بر دقت تشخیصی مطمئن، با حداقل تهاجم همراه بوده و از نظر اقتصادی برای بیمار مقرون به صرفه باشد. در ضایعاتی که مرکزی باشند برونکوسکوپی و Transbronchial Lung Biopsy (TBLB) روش انتخابی در تشخیص می‌باشد، ولی در ضایعات محیطی ریه معمولاً در دسترس برونکوسکوپی نبوده و ضروری است قبل از هرگونه اقدام درمانی، نمونه مناسب بافتی با روش دیگری به دست آید تا بیمار تحت جراحی بی‌مورد قرار نگیرد.<sup>۱</sup>

امروزه در اکثر مراکز پزشکی Transthoracic Needle Biopsy (TTNB) در ضایعات محیطی غیر قابل دسترس به کمک سی‌تی اسکن انجام می‌گیرد، ولی به تدریج استفاده از سونوگرافی به دلایل مزایایی از جمله، در دسترس بودن، عدم استفاده از اشعه یونیزان، ارزان بودن، و قابل انجام بودن بر بالین بیمار، فزونی یافته است.<sup>۲</sup> هدف ما از انجام این مطالعه بررسی ایمنی و ارزش تشخیصی TTNB با راهنمایی سونوگرافی در تشخیص توده‌های محیطی ریه می‌باشد.

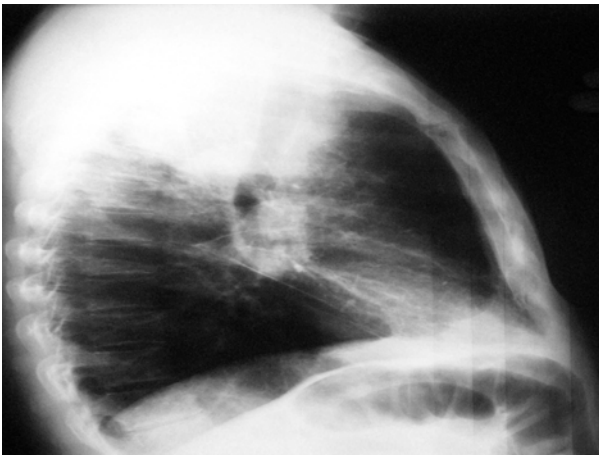
## مواد و روش‌ها

در یک مطالعه مقطعی از مهر ماه سال ۱۳۸۴ کلیه بیمارانی که بعد از انجام اقدامات تصویربرداری مثل رادیوگرافی قفسه سینه و سی‌تی اسکن مشخص شده که مبتلا به توده محیطی ریه با قطر بیشتر از ۳ سانتیمتر بوده و فاصله توده از جداره قفسه سینه کمتر یا مساوی ۵ سانتیمتر بوده و سایر روش‌های تشخیصی مثل برونکوسکوپی یا TBLB یا لاواژ برونکیال تشخیصی نبوده را به کمک سونوگرافی تحت TTNB با سوزن بیوپسی تروکار با بی‌حسی موضعی انجام داده و نمونه جهت پاتولوژی ارسال می‌گردد. در صورتی که با بررسی پاتولوژیست تشخیص قطعی صورت گرفته باشد درمان مناسب صورت می‌گیرد ولی در صورت عدم تشخیص قطعی یا تشخیص نامعلوم و مشکوک، کلیه بیماران تحت بیوپسی باز ریه قرار گرفته تا به تشخیص برسیم. متغیرهایی که در این مطالعه مورد بررسی قرار می‌گیرند عبارت‌اند از: نسبت سن و جنس

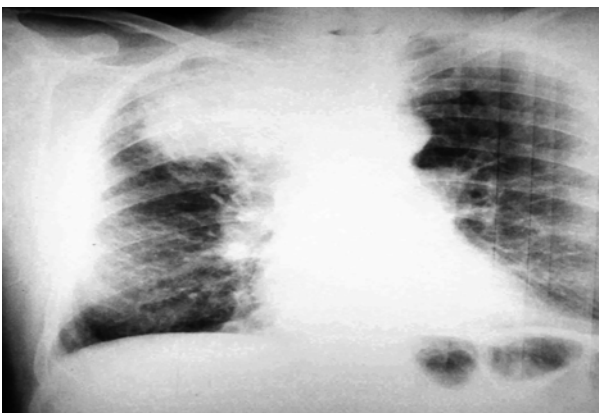
بیماران، علائم بالینی، سمت ضایعه، عوارض، مرگ و میر، میزان دقت تشخیص (Diagnostic Accuracy).

## تکنیک

کلیه بیمارانی که معیارهای ورودی مطالعه را داشته در دپارتمان سونوگرافی بیمارستان قائم ابتدا تحت سونوگرافی قرار گرفته و محل مناسب جهت بیوپسی سوزنی مشخص شده سپس به کمک یک سوزن بیوپسی تروکار مشابه، تمامی بیماران تحت بیوپسی قرار گرفتند. تصویر ۱ رادیوگرافی روبرو و نیم‌رخ یک بیمار با توده ریوی را نشان می‌دهد که با سایر اقدامات تشخیصی (برونکوسکوپی و BAL) به تشخیص نرسیدند.



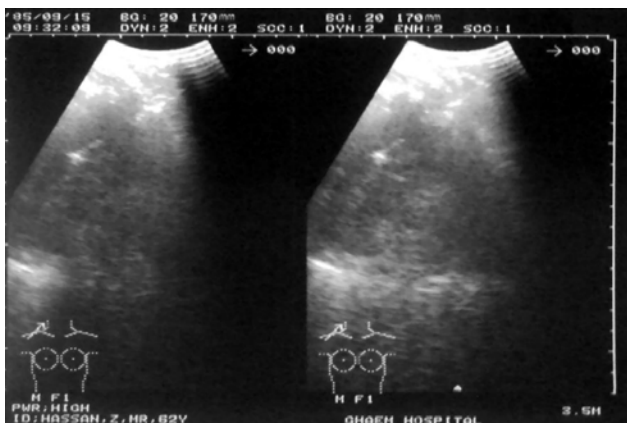
تصویر ۱-الف



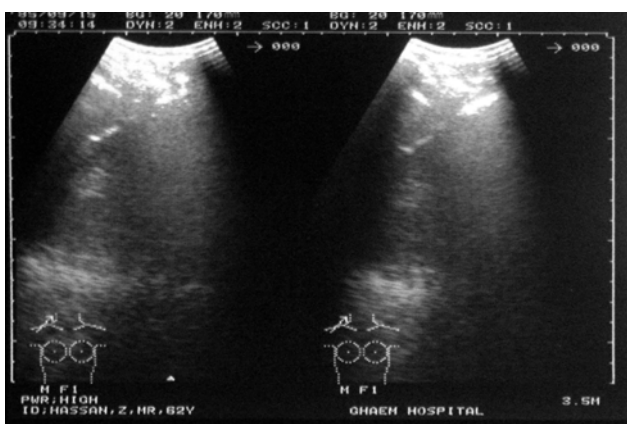
تصویر ۱ الف و ب - رادیوگرافی رخ و نیم‌رخ قفسه سینه بیمار با توده ریوی در زون فوقانی همی توراکس راست

نشریه جراحی ایران، دوره ۱۵، شماره ۴، سال ۱۳۸۶

تصویر ۵ نمای سونوگرافیک ضایعه را زمانی که سوزن بیوپسی در جهات مختلف داخل توده قرار دارد را نشان می‌دهد.



تصویر ۵-الف

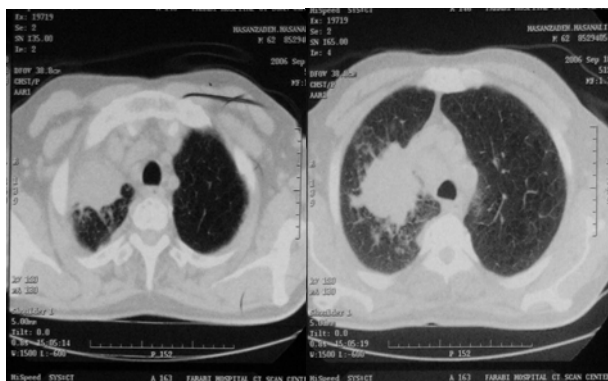


تصویر ۵ الف و ب - نمای سونوگرافیک ضایعه هنگامی که سوزن داخل توده در جهات مختلف قرار دارد را نشان می‌دهد

تصویر ۶ نمای سونوگرافیک ضایعه را بعد از بیوپسی نشان می‌دهد که به خوبی دو مسیر قبلی سوزن که جهت بیوپسی استفاده شده را نشان می‌دهد.

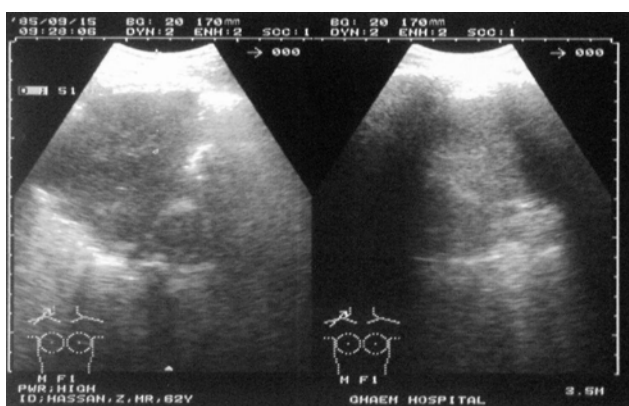
در خانه بیمار به مدت ۶ ساعت تحت نظر بوده و بعد از گرفتن رادیوگرافی کنترل در صورت عدم وجود مشکل، بیمار ترخیص می‌گردد.

تصویر ۲ سی تی اسکن همان بیمار را نشان می‌دهد که ضایعه به خوبی نمایان است.



تصویر ۲- سی تی اسکن همان بیمار که توده ریوی را در زون فوقانی همی توراکس راست نشان می‌دهد.

تصویر ۳ نمای سونوگرافیک و محل مناسب تومور جهت انجام عمل بیوپسی را نشان می‌دهد.



تصویر ۳- نمای سونوگرافی هیپواکو توده را نمایش می‌دهد

تصویر ۴ نوع سوزن بکار رفته را جهت بیوپسی نشان می‌دهد.



تصویر ۴- نمای سوزن تروکار بیوپسی که جهت بیوپسی استفاده می‌گردید را مشخص می‌سازد.

بیمار (۳/۳٪) آمبولی ارگانیزه، بیمار دیگر (۳/۳٪) گرانولوماتوز سلی، بیمار دیگر (۳/۳٪) برونکوآلوتولار کارسینوما و بیمار دیگر (۳/۳٪) متاستاتیک آدنوکارسینوما بوده است.

در کل بعد از بررسی دقیق پاتولوژیک در تمامی ۳۰ بیمار تعداد ۲۵ (۸۳/۳٪) بیمار دچار ضایعات بدخیم بوده و تعداد ۵ (۱۶/۶٪) بیمار دچار ضایعات خوش خیم بوده‌اند. جدول ۲ نیز شیوع پاتولوژیک کل بیماران را نشان می‌دهد.

جدول ۲- شیوع پاتولوژیک بعد از انجام اقدامات تشخیصی کامل در کل بیماران

انواع پاتولوژیک	تعداد	درصد
اسکواموس سل کارسینوما	۵	۱۶/۶٪
آدنوکارسینوما	۵	۱۶/۶٪
برونکوآلوتولار کارسینوما	۴	۱۳/۳٪
کارسینوم سلول بزرگ*	۳	۱۰٪
کارسینوم سلول کوچک ریه**	۲	۶/۶٪
متاستاتیک	۵	۱۶/۶٪
آدنوکارسینوما	۱	۳/۳٪
هوچکین	۴	۱۳/۳٪
سل	۴	۱۳/۳٪
آمبولی ارگانیزه	۱	۳/۳٪

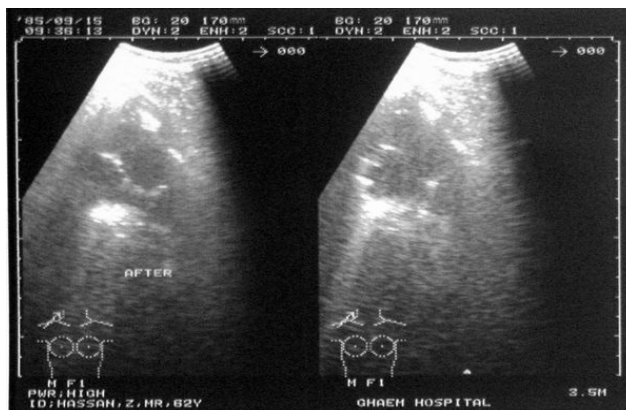
\*Large Cell Carcinoma

\*\*Small Cell Lung Carcinoma

دقت تشخیص در این مطالعه ۸۳/۳٪ به دست آمد. بعد از انجام TTNB در ۴ بیمار (۱۳/۳٪) عارضه به وجود آمد، در ۲۶ بیمار (۸۶/۶٪) بدون عارضه اقدام تشخیصی فوق انجام شد. از این موارد دو بیمار (۶/۶٪) دچار عارضه پنوموتوراکس شده که نیاز به تعبیه لوله سینه (Chest Tube) در آنان بود که به خوبی عارضه فوق بهبود یافت و دو بیمار (۶/۶٪) دچار درجاتی از هموپتزی شدند که با درمان طبی بهبود یافتند. مرگ و میر ناشی از TTNB در مطالعه ما وجود نداشت.

### بحث

تشخیص توده‌های ریوی که در دسترس برونکوسکوپی نمی‌باشد با روش دقیق و مناسب قبل از هرگونه تصمیم‌گیری درمانی اهمیت بسزایی در درمان بیماران دارد. روش TTNB با هدایت سی تی اسکن یا سونوگرافی در اکثر مراکز به عنوان روش ایده‌آل با دقت تشخیصی بالا بکار رفته است. در مطالعه‌ای



تصویر ۶- نمای سونوگرافیک ضایعه بعد از انجام بیوپسی که دو مسیر قبلی سوزن به خوبی در آن نمایان است

### یافته‌ها

در کل ۳۰ بیمار وارد مطالعه ما شدند که نسبت مرد به زن، ۲ به ۱ بود، متوسط سن بیماران نیز ۶۱/۲ سال بوده است (جوانترین بیمار ۴۰ ساله و مسن‌ترین بیمار ۸۲ ساله بوده‌اند). از نظر مکانی در ۱۸ بیمار (۶۰٪) ضایعه در سمت راست و در ۱۰ بیمار (۳۳/۳٪) ضایعه در سمت چپ و در ۲ بیمار (۶/۹٪) ضایعه دو طرفه بوده ولی بیوپسی از سمت راست برداشته شد. جدول ۱ نیز علائم بالینی بیمار را هنگام مراجعه نشان می‌دهد.

جدول ۱- علائم بالینی بیماران را هنگام مراجعه نمایان می‌سازد.

علائم بالینی	تعداد	درصد
سرفه	۲۵	۸۳٪
تنگی نفس	۲۲	۷۳٪
درد سینه	۱۴	۴۶٪
هموپتزی	۱	۳٪
کاهش وزن	۱	۳٪
گرفتگی صدا	۲	۶/۶٪
علائم متفرقه (آسیت، درد شکم ...)	۲	۶/۶٪

ما در تمامی بیماران توانستیم مقدار کافی بافت جهت بررسی پاتولوژیست تهیه کنیم ولی در ۲۶ بیمار (۸۶/۶٪) به دنبال TTNB، پاسخ قطعی تشخیص پاتولوژیک را به دست آوردیم که بر اساس همان پاسخ تحت درمان مناسب قرار گرفتند، ولی در ۴ بیمار (۱۳/۳٪) به علت عدم پاسخ قطعی تشخیص بافتی توسط پاتولوژیست، بیمار تحت بیوپسی باز ریه قرار گرفت. که پاسخ قطعی پاتولوژی در این ۴ بیمار، یک

تحت TTNB با راهنمایی سونوگرافی قرار گیرند ضایعه دارای نواحی نکروتیک مرکزی باشد بهتر است جهت دقت تشخیص بالاتر، بیوپسی از نواحی غیر نکروتیک تومور انجام شود.<sup>۸</sup>

مطالعات متعددی نیز در مورد حساسیت روش FNA و انجام سیتولوژی در تشخیص ضایعات محیطی ریه به کمک سی تی اسکن و سونوگرافی به عمل آمده است. در مطالعه‌ای که Goliamous و همکارانش انجام دادند، دقت تشخیص این روش را بالا دانسته و توصیه نمودند که می‌توان قبل از انجام بیوپسی از این روش به عنوان روش اولیه جهت تشخیص استفاده کرد.<sup>۹</sup>

البته در مطالعه دیگری که توسط Sagar و همکارانش در مورد حساسیت FNA انجام شده بود به این نکته اشاره شد که TTNB و TTNA به عنوان دو روش مکمل هم بوده و به کمک تلفیق این دو روش دقت تشخیص بالاتر می‌رود.<sup>۱۰</sup>

در مطالعه ما نیز، انجام TTNB با راهنمایی سونوگرافی دقت تشخیص معادل ۸۶/۶٪ داشته که تقریباً معادل سایر مطالعات بوده است.

البته در مورد اینکه آیا اندازه، نوع یا خوش خیم یا بدخیم بودن ضایعات محیطی ریه ارتباطی با دقت تشخیص این ضایعات به کمک TTNB دارند نیز مطالعات متعددی انجام شد که اغلب محققین معتقدند که ارتباط معناداری بین عوامل فوق وجود ندارد.<sup>۷و۵</sup>

در مطالعه‌ای که George و همکارانش در مورد ناهای بالینی و رادیوگرافیک انفارکتوس ریوی داشته‌اند به این نکته اشاره نمودند که ضایعات فوق گاهی واقعاً از نظر رادیولوژیک مشابه سرطان ریه بوده و حتی گاهی در بیوپسی سوزنی نیز به اشتباه، نمایی مشابه سرطان ریه پیدا کرده اغلب پاتولوژیست‌ها قادر به تشخیص دقیق بر اساس نمونه‌های TTNB نبوده و جهت تشخیص دقیق اغلب نیاز به اکسزیون جراحی ضایعه بوده و مؤلف به این نکته اشاره می‌نماید که احتمال انفارکتوس ریوی را باید در توده‌های محیطی (بخصوص ساب پلورال) ریه حتی در غیاب ترومبو آمبولی وریدی مدنظر داشت.<sup>۱۱</sup>

در مطالعه ما نیز ۴ بیمار که پاتولوژیست قادر به تشخیص دقیق بافتی نبود، مجبور به تهیه نمونه با عمل جراحی شدیم، در یک مورد انفارکتوس ارگانیزه شده ریوی در بیمار علت توده ریوی محیطی بوده است، ولی در ۳ بیمار دیگر تشخیص‌های دیگری از جمله سل ریوی، متاستاتیک

که Colins و همکارانش در مورد دقت تشخیصی TTNB با راهنمایی سی تی اسکن گزارش نمودند از ۱۲۵ بیماری که تحت TTNB قرار گرفتند در ۱۱۵ مورد (۸/۹٪) به تشخیص قطعی رسیدند، وی معتقد بود که اندازه تومور و نوع سلولی آن ارتباط واضحی با دقت تشخیص در این روش ندارد.<sup>۲</sup>

در مطالعه مشابه دیگری که توسط Hayes و همکارانش صورت گرفت، دقت تشخیصی TTNB با راهنمایی سی تی اسکن معادل ۷۸٪ ذکر شد. وی در مطالعه خود نقش سیتولوژی مواد آسپیره شده را نیز در تشخیص قطعی ضایعات بررسی نمود و دریافت که با استفاده از سیتولوژی ماده آسپیره شده در تفکیک کارسینوم با سلول کوچک از کارسینوم با سلول غیر کوچک مشکلات تشخیصی وجود داشته که از حساسیت روش FNA در تشخیص توده‌های محیطی ریوی می‌کاهد.<sup>۴</sup>

در مطالعه‌ای که توسط Silit و همکارانش در مورد دقت تشخیص TTNB با راهنمایی سی تی اسکن انجام شده بود تهیه بافت کافی در تمامی بیماران صورت گرفت، دقت تشخیص این روش حدود ۸۳٪ بود. وی در مطالعه خود به این نکته اشاره نمود که دقت تشخیص، ارتباطی با خوش خیم یا بدخیم بودن ضایعه ندارد.<sup>۵</sup>

با توجه به سهولت استفاده از سونوگرافی، قیمت مناسب‌تر، عارضه کمتر و توانایی انجام آن بر بالین بیماران با حال نامساعدتر تمایل به استفاده از سونوگرافی در انجام TTNB ضایعات محیطی ریه افزایش یافته است. در مطالعه‌ای که Targhetta و همکارانش در مورد دقت تشخیص سونوگرافی در ضایعات محیطی داشتند اشاره نمودند که اغلب این ضایعات در سونوگرافی نمایی هموزن و هیپواکو دارند و به خوبی می‌توان محل این ضایعات را با سونوگرافی جهت هدایت TTNB مشخص نمود، مطالعه وی دقت تشخیص این روش را حدود ۸۵/۹٪ که معادل دقت تشخیص روش TTNB با هدایت سی تی اسکن می‌باشد، گزارش نموده است.<sup>۶</sup>

در مطالعه دیگری که Liao و همکارانش انجام دادند، دقت تشخیصی سونوگرافی را در ضایعات محیطی ریه حتی در اندازه‌های کوچکتر از ۳ سانتیمتر، بررسی کردند و به این نکته اشاره نمودند که با افزایش تجربه فرد انجام دهنده دقت تشخیص حدود ۹۶٪ گزارش کردند.<sup>۷</sup>

در مطالعه‌ای که Pan و همکارانش انجام دادند به این نکته اشاره نمودند که اگر در ضایعات محیطی ریه که قرار است

آدنوکارسینوما و برونکوالونولار کارسینوما جهت بیماران مسجل گردید.

در مورد شیوع عوارض این روش نیز در حدود ۵ تا ۱۰٪ گزارش شده که از جمله می‌توان به پنوموتوراکس و هموپتزی یا خونریزی ریوی اشاره نمود.<sup>۱۲و۱۳</sup>

یک عارضه نادر و بسیار کشنده این تکنیک نیز آمبولی هوا وسیع می‌باشد. در گزارشی که Lattin و همکارانش از بیماری ۴۷ ساله داشتند، به دنبال TTNB در تشخیص توده محیطی ریه دچار این عارضه شد، آنها توانستند با سی تی اسکن به تشخیص رسیده و سپس با اکسیژن هیپر بار بیمار را درمان کنند.<sup>۱۴</sup>

در مطالعه ما نیز ۴ بیمار (۱۳/۳٪) دچار عارضه شدند که دو بیمار (۶/۶٪) دچار پنوموتوراکس شدند که با لوله سینه (Chest Tube) تحت درمان قرار گرفتند و دو بیمار (۶/۶٪) نیز دچار هموپتزی شدند که با درمان طبی بهبود یافتند.

در مطالعه‌ای که توسط Aviram و همکارانش در مورد ضرورت انجام تست انعقادی در بیمار قبل از TTNB، استفاده از سیتولوژیست همراه (Cytologist On Site) و انجام رادیوگرافی کنترل بعد از انجام TTNB صورت گرفت به این نکته اشاره نمودند که اغلب افرادی که TTNB را در ایالت متحده و کانادا انجام می‌دهند، تست‌های انعقادی را قبل از TTNB چک نکرده و از سیتولوژیست همراه جهت کفایت نمونه‌گیری استفاده کرده

و اغلب رادیوگرافی کنترل بعد از انجام TTNB انجام می‌دهند.<sup>۱۴</sup>

در مطالعه ما نیز قبل از TTNB تست‌های انعقادی چک نشده و مشکلی نیز در بیماران رخ نداده و در تمام بیماران بعد از TTNB رادیوگرافی کنترل انجام شده و ما تنها نمونه بافتی جهت پاتولوژیست تهیه نمودیم و از سیتولوژی استفاده نکردیم.

### نتیجه‌گیری

با توجه به اینکه در تشخیص توده‌های محیطی ریه که در دسترس برونکوسکوپ نمی‌باشد روش TTNB با راهنمایی سونوگرافی روشی با دقت تشخیصی مناسب، با عارضه کم بوده و در دسترس می‌باشد و از نظر اقتصادی جهت بیمار مقرون به صرفه می‌باشد، ما در ضایعات محیطی ریه این روش را جهت انجام نمونه‌گیری بافتی توصیه می‌کنیم.

### تشکر و قدردانی

از معاونت محترم پژوهشی دانشگاه علوم پزشکی مشهد که به واسطه حمایت خود از پژوهش مزبور که در غالب طرح پژوهشی به شماره ۸۴۱۳۷ مورد تصویب قرار گرفته بود، تشکر و قدردانی می‌نماییم.

**Abstract:**

## **The Role of Ultrasonographic Guided Transthoracic Needle Biopsy in Diagnosis of Peripheral Lung Mass**

*Bagheri R. MD<sup>\*</sup>, Haghi Z. MD<sup>\*\*</sup>, Rahroh M. MD<sup>\*\*\*</sup>, Kalantari M.R. MD<sup>\*\*\*\*</sup>,  
Sadrizadeh A. MD<sup>\*</sup>*

**Introduction & Objective:** Transthoracic needle biopsy (TTNB) is a well established method for obtaining pathologic diagnosis in the lung mass that performed after a previous negative bronchoscopy. The goal of this study is the evaluation of safety and accuracy of ultrasonographic guided TTNB for diagnosis of peripheral lung masses.

**Materials & Methods:** In a cross - sectional study from September 2005, 30 patients with peripheral lung mass, greater than 3cm in diameter and less 5cm distance to the chest wall, underwent ultrasonographic guided TTNB and diagnostic accuracy and complications were analyzed.

**Results:** In this group male to female ratio was 2 to one; with average age at 61.2 years. 60% of lesions located in right side, the adequate biopsy specimens were obtained in all patients, but TTNB and diagnostic in 86.6%. 13.3% of patients underwent thoracotomy for definitive diagnosis. Pathological diagnoses were malignant in 83.3% and benign in 16.6% of cases. Squamous Cell Carcinoma and Adenocarcinoma were the most common malignant diagnoses. In benign lesions, tuberculosis was the most common one. Complications were observed in 13.3% that included pneumothorax (6.6%) and hemoptysis (6.6%), mortality wasn't observed.

**Conclusions:** TTNB with ultrasonographic guided due to appropriate diagnostic accuracy and low complication rate with low cost and availability was recommended for diagnosis of peripheral lung masses.

***Key Words: TTNB, Ultrasound, Peripheral Lung Mass***

*\* Assistant Professor of Thoracic Surgery, Mashad University of Medical Sciences and Health Services, Mashad Hospital, Mashad, Iran*

*\*\* Professor of Thoracic Surgery, Mashad University of Medical Sciences and Health Services, Mashad Hospital, Mashad, Iran*

*\*\*\* Assistant Professor of Radiology, Mashad University of Medical Sciences and Health Services, Mashad Hospital, Mashad, Iran*

*\*\*\*\* Assistant Professor of Pathology, Mashad University of Medical Sciences and Health Services, Mashad Hospital, Mashad, Iran*

## References:

1. Yung RC, Tissue diagnosis of suspected lung cancer: selecting between bronchoscopy, transthoracic needle aspiration, and resectional biopsy, *Respir care clin N AM*, 2003Mar, 9(1): 51-76.
2. Chen CC, Hsu WH, Huang CM, Hsu JY, et al, Ultrasound-guided fine needle aspiration biopsy of small pulmonary nodules abutting to the chest wall, *Zhonghua Yi Xue Za Zhi (Taipei)*, 1996 Feb, 57(2): 106-11.
3. Collins CD, Breatnach E, Nath PH, Percutaneous needle biopsy of lung nodules following failed bronchoscopic biopsy, *Eur J Radiol*, 1992 Jul-Aug, 15(1): 49-53.
4. Hayes MM, Zhang DY, Brown W, Transthoracic fine-needle aspiration biopsy cytology of pulmonary neoplasms, *Diagn Cytopathol*, 1994, 10(4): 315-9.
5. Silit E, Kizilkaya E, Okutan O, Pekkaşali Z, et al, CT fluoroscopy-guided percutaneous needle biopsies in thoracic mass lesions, *Eur J Radiol*, 2003 Nov, 48(2): 193-7.
6. Targhetta R, Bourgeois JM, Marty-Double C, Coste E, et al, Peripheral pulmonary lesions: ultrasonic features and ultrasonically guided fine needle aspiration biopsy, *J Ultrasound Med*, 1993 Jul, 12(7): 369-74.
7. Liao WY, Chen MZ, Chang YL, Wu HD, et al, US-guided transthoracic cutting biopsy for peripheral thoracic lesions less than 3 cm in diameter, *Radiology*, 2000 Dec, 217(3): 685-91.
8. Pan JF, Yang PC, Chang DB, Lee YC, et al, Needle aspiration biopsy of malignant lung masses with necrotic centers. Improved sensitivity with ultrasonic guidance, *Chest*, 1993 May, 103(5): 1452-6.
9. Gouliamos AD, Giannopoulos DH, Panagi GM, Fletoridis NK, et al, Computed tomography-guided fine needle aspiration of peripheral lung opacities. An initial diagnostic procedure, *Acta Cytol*, 2000 May-Jun, 44(3): 344-8.
10. Sagar P, Gulati M, Gupta SK, Gupta S, et al, Ultrasound-guided transthoracic co-axial biopsy of thoracic mass lesions, *Acta Radiol*, 2000 Nov, 41(6): 529-32.
11. George CJ, Tazelaar HD, Swensen SJ, Ryu JH, Clinicoradiological features of pulmonary infarctions mimicking lung cancer, *Mayo Clin Proc*, 2004 Jul, 79(7): 895-8.
12. Arslan S, Yilmaz A, Bayramgurler B, Uzman O, et al, CT-guided transthoracic fine needle aspiration of pulmonary lesions: accuracy and complications in 294 patients, *Med Sci Monit*, 2002 Jul, 8(7): 493-7.
13. Lattin G Jr, O'Brien W Sr, Mccrary B, Kearney P, et al, Massive systemic air embolism treated with hyperbaric oxygen therapy following CT-guided transthoracic needle biopsy of a pulmonary nodule, *J Vasc Interv Radiol*, 2006 Aug, 17(8): 1355-8.
14. Aviram G, Schwartz DS, Meirsdorf S, Rosen G, et al, Transthoracic needle biopsy of lung masses: a survey of techniques, *Clin Radiol*, 2005 Mar, 60(3): 370-4.